Lane Medical Library

Aus dem Pathologischen Institut Heidelberg.
(Vorstand: Prof. Dr. Schmincke).

Zur Kasuistik besonderer Hirngeschwülste

(Diffuses meningeales Gliom).

Inaugural-Dissertation

zur

Erlangung der Doktorwürde

einer hohen Medizinischen Fakultät der Badischen Ruprecht-Karls-Universität zu Heidelberg

Vorgelegt von

Antonie Anzlinger

aus Mannheim

Buch- und Kunstdruckerei Wilh. Postberg, Bottrop i.W.

1934

Gedruckt mit Genehmigung der Medizinischen Fakultät der Universität Heidelberg.

Dekan: Professor Dr. Broemser
Referent: Prof. Dr. Schmincke

Meiner lieben Tante Frieda!

Unsere Kenntnis der Morphologie der Hirntumoren ist in den letzten Jahren in erfreulicher Zunahme begriffen. Es ist das Verdienst amerikanischer Autoren, Chirurgen wie pathologischer Anatomen — hier sind besonders Cushing, Bailey und Penfield zu nennen —, durch Anwendung der in der modernen Neuro-Histologie üblichen differenzierenden Färbemethoden, vor allem Gold- und Silberimprägnationen, eine speziellere Aufteilung der einzelnen Hirngeschwulstformen als die bisher in Deutschland gebräuchliche ermöglicht zu haben. Unter Berücksichtigung des histologischen Feinbaues der Tumoren und der sie zusammensetzenden Elemente haben die genannten Forscher eine bis ins kleinste gehende Einteilung der Geschwülste des Gehirns und des Nervengewebes überhaupt gegeben. Darüber wird weiter unten noch zu sprechen sein. Die Angaben der Amerikaner sind in den verschiedensten Ländern, so auch in Deutschland, nachgeprüft worden und haben im wesentlichen ihre Bestätigung gefunden. Jedenfalls hat auf die in den amerikanischen Arbeiten gegebenen Anregungen hin eine intensive Durcharbeitung des jeweils anfallen Tumormaterials auch nach der histologischen Seite hin stattgefunden.

Das Pathologische Institut Heidelberg verfügt über ein relativ großes Material von Hirngeschwülsten — siehe: Rudershausen, Virchows Archiv Bd. 285 —, das stets sorgfältig durchgearbeitet wird. Aus diesem Material soll eine besondere Form der Hirntumoren an der Hand eines typischen Beispiels hervorgehoben und beschrieben werden. Die Berechtigung dazu ist in der besonderen morphologischen Struktur dieser Geschwulst, ihrer Histiogenese und relativen Seltenheit gegeben. — Einleitend mag vorausgeschickt werden, was sich als das Wesentliche der neueren Einteilungsversuche und der Durcharbeitung des Hirngeschwulstproblems mit Hilfe der erwähnten modernen Methoden, als neuerer Kenntniserwerb feststellen läßt.

Auf Grund seiner chirurgischen Erfahrungen an 73 Hirntumoren unterscheidet Penfield (8) zwei Hauptgruppen:

A. Gliome (diese Bezeichnung geht auf Virchow zurück, der den Anteil der Neuroglia am Aufbau solcher Bildungen bereits richtig erkannte). Sie sind ektodermaler Natur und infiltrieren die Hirn- und Rückenmarkssubstanz.

B. Tumoren der Hüllen des Nervensystems. Sie sind gewöhnlich von einer Kapsel umgeben und zeichnen sich durch expansives Wachstum aus. Gegenüber den Versuchen einiger Autoren, die Leptomeningen von ektodermalen Elementen herzuleiten (siehe unten), betont Penfield ausdrücklich die mesodermale Abkunft der weichen Hirn- und Rückenmarkshäute und ihrer Geschwülste.

In der Einteilung der Gliome schließt er sich eng an die von Bailey und Cushing geschaffene an, die er etwas zusammengefaßt wiedergibt:

	Synonyme:
1. Neuro-epitheliom (Flexner)	Medullo-epitheliom u. Neuro-epitheliom von Cushing und Bailey
2. Multiformes Spongioblastom (Ribbert, Globus, Strauß)	Polymorphes Gliom (Roussy, Lhermitte, Cornil) Glioblastoma multiforme (Bailey und Cushing)
3. Medulloblastom (Bailey und Cushing)	Glioblastisches Sarkom (Borst) Glioma sarcomatodes
4. Oligodendrogliom	— — —
5. Polares Spongioblastom	Neurinoma centrale (Josephi) Unipolares Spongioblastom (Bailey und Cushing)
6. Astroblastom (Bailey und Cushing)	— — —
7. Astrocytom	Astroma (Lenhossek)
8. Ependymom	Ependymogliom Ependymo-epitheliom Ependymon u. Ependymoblastom (Bailey und Cushing)

Die Tumoren der Hüllen des Nervensystems teilt Penfield ein in:

1. Das meningeale Fibroblastom	Dura-endotheliom Psammom Arachnoideales Fibroblastom (Mallory) Meningiom (Cushing)
2. Das perineurale Fibroblastom (Mallory)	Solitäres Neurofibrom Peripheres Gliom Neurinom (Verocay) Kleinhirnbrückenwinkeltumor usw.
3. Das Neurofibrom (Recklinghausen).	

Es dürfte zum besseren Verständnis der ausführlichen Klassifikation der Gliome nach Bailey und Cushing (1), die der Vollständigkeit halber weiter unten auch noch Platz finden soll, beitragen, auf die Differenzierung des Medullarrohres und die sich dabei herausbildenden Zellformen etwas näher einzugehen. Nachfolgende Ausführungen gründen sich auf die Arbeiten der beiden letztgenannten Autoren.

Als Zeichen frühester Differenzierung treten im embryonalen Medullarrohr inmitten des Medullarepithels bläschenförmige, mitotische Rundzellen auf, die „Mutterzellen". Diese vermehren sich innerhalb der äußeren und inneren Grenzmembran des Medullarrohres, trennen die sich verlängernden Epithelzellen an ihren äußeren Polen voneinander und bilden sie so zu den

„primitiven Spongioblasten“ um. Einige von den Mutterzellen differenzieren sich sogleich zu Neuroblasten, die übrigen werden nach fortgesetzten Zellteilungen zu Medulloblasten, die den „indifferenten Zellen“ Schapers (9) entsprechen.

Auf dieser Entwicklungsstufe sind im Medullarrohr drei Zelltypen als Abkömmlinge der Mutterzellen anzusprechen:

1. Die primitiven Spongioblasten, die nur zum Teil direkt dem Medullarepithel, im übrigen jedoch den Medulloblasten entstammen (Schaper, His [6]), und die sich später entweder zu Ependymzellen oder zu Neurogliazellen differenzieren.
2. Die Medulloblasten oder indifferenten Zellen, die später sowohl Neuroblasten als auch Spongioblasten bilden können.
3. Die Neuroblasten, die nur aus Mutterzellen hervorgehen und aus deren jedem einmal ein Neuron werden soll.

Die Neuroblasten sind in ihrem frühesten Stadium runde Zellen, deren Kerne sich von denen der primitiven Spongioblasten nur wenig unterscheiden. Das an einer Stelle angehäufte Cytoplasma dieser „apolaren Neuroblasten“ zeigt ausgesprochene Affinität zu reduziertem Silber, vergrößert sich rasch und sendet nach entgegengesetzten Richtungen zwei Fortsätze aus: So entsteht der „bipolare Neuroblast“. Bald jedoch wird der eine Ausläufer wieder zurückgezogen, und die nun birnenförmige Zelle läuft an ihrem schmalen Ende in einen einzigen langen Fortsatz aus, der zarte argentophile Fibrillen enthält. Durch deutliches Kernwachstum entsteht daraus der typische „unipolare Neuroblast“, der sich durch einen großen, bläschenförmigen Kern mit zu zwei oder drei dicken Nucleolen zusammengeballtem Chromatin kennzeichnet. Bei ihrer weiteren Entwicklung entsendet die Zelle nach verschiedenen Seiten hin Fortsätze und wird zum multipolaren „Neuroblasten“. Dieser wächst nun in seiner Gesamtheit allmählich zum fertigen Neuron heran, indem schon früh Tigroidschollen in dem Cytoplasma auftreten, während sich die Myelinscheiden um den Achsenzylinder herum erst mehrere Monate später bilden.

Die Medulloblasten sind kleine Zellen mit runden oder ovalen Kernen und schmalem Cytoplasmaring. Doch kann das Cytoplasma auch in einen Schwanz auslaufen, der sich mit den gewöhnlichen Färbemethoden nur schlecht färben läßt. Diese Medulloblasten differenzieren sich entweder zu Neuroblasten oder zu Spongioblasten, oder sie bleiben auch weiterhin indifferente Zellen, je nach Bedarf.

Die primitiven Spongioblasten, lange Zellen mit ovalen Kernen, erstrecken sich von der äußeren bis zur inneren Grenzmembran, tragen an ihren dem Lumen zugewandten Polen Zilien und zeichnen sich durch spezifische Affinität zu Goldsublimat und Golgis Chromat aus. Die Zellen, deren Kerne mit der Hauptmasse des Cytoplasmas dem Lumen naheliegen, sind die zukünftigen Ependymzellen. Die mit dem Zelleib vom Lumen abgerückten Zellen, welche die innere Grenzmembran nur noch mittels dicker Fortsätze erreichen, sind bipolare Spongioblasten, Vorläufer der Neurogliazellen. Beide Zellarten stehen durch ihre

langen Schwänze mit der äußeren Grenzmembran in Zusammenhang. Sie finden sich in dieser primitiven Form auch noch beim Erwachsenen in der Gegend der Boden- und Deckplatte des einstigen Medullarrohres. Im übrigen Zentralnervensystem, besonders in den Großhirnhemisphären, erfahren die Vorläufer der Neurogliazellen eine komplizierte Umbildung. Dadurch, daß der innere Fortsatz atrophiert, der Schwanz den Zusammenhang mit der äußeren Grenzmembran verliert, verwandelt sich die bipolare Zelle in den frei im Gewebe liegenden unipolaren Spongioblasten, der dem unipolaren Neuroblasten besonders nach Golgi-Imprägnation täuschend ähnlich sieht. Die Zelle ist birnenförmig, an der Basis ihres mit Gold-Sublimat am besten darstellbaren Schwanzes liegt das Zentrosom in einem hellen Hof. Bald heftet sich die Zelle mittels des verbreiterten Schwanzendes, des „Saugfußes", an eine Capillarwand an, sendet nach verschiedenen Richtungen Ausläufer aus und wird somit zum typischen Astroblasten. Etwa im vierten intra-uterinen Monat entwickeln sich in einem Teil der Astroblasten Fibrillen — und zwar zuerst in dem mit Saugfuß versehenen Schwanz, von wo aus sie das übrige Cytoplasma durchziehen —, und diese Astroblasten differenzieren sich schließlich zu den fibrillären Astrocyten der Rand- und Subcorticalzonen, die übrigen werden zu den protoplasmatischen Astrocyten der Rinde. Selbst die fertigen Astrocyten besitzen noch die Fähigkeit des Medullarepithels, sich amitotisch zu teilen und zeigen nur selten Mitosen. Da die Methoden von Golgi und Cox die einzelnen Astrocyten im Gliagewebe deutlich isoliert darstellen, können Bailey und Cushing die Ansicht einiger Autoren (Held, Fieandt, Hardesty), welche die Neuroglia als Syncytium betrachten, nicht teilen.

Die Oligodendrogliazellen leitet Hortega nach wenigen gelegentlichen Beobachtungen von indifferenten Zellen ab, die den Fasern der langen nervösen Bahnen entlangwandern und sich zu Oligodendroglia, zuweilen auch zu Glia differenzieren. Die kleinen Zellen haben runde Kerne mit dichtem Chromatinnetzwerk und färben sich am besten mit Hortegas Silbercarbonat. Die Fortsätze sind zart, verzweigen sich selten und dichotomisch und weisen in unregelmäßigen Abständen kleine Verdickungen mit je einer Vakuole auf. Oligodendroglia findet sich zwischen den Faserzügen des Rückenmarkes, verlängerten Markes und Pons.

Die Mikrogliazellen sind nach Hortegas Untersuchungen an niederen Tieren mesodermale Wanderzellen, die sich von der Pia mater aus über das gesamte Zentralnervensystem, vornehmlich dessen graue Substanz, verbreiten. Ihre chromatinreichen ovalen Kerne sind kleiner als die der anderen interstitiellen Zellen, das spärliche Protoplasma läuft in zwei oder mehr Fortsätze aus, die sich dichotomisch aufteilen.

Die Epiphysenzellen stammen vom Epiphysenproparenchym ab, welches an umschriebener Stelle der Bodenplatte aus dem Medullarepithel hervorgegangen ist und Neurogliazellen neben den parenchymatösen Elementen der späteren Epiphyse enthält. Letztere zeichnen sich aus durch kugelige Riesenkerne, Blepharoblasten und dicke, an den Enden kolbig aufgetriebene Fortsätze.

Die Ependymzellen sind, wie bereits erwähnt, Nachkommen primitiver Spongioblasten.

Die Chorioidealzellen sind kubische Zellen, die durch Umbildung des primitiven Epithels in der Gegend der Tela chorioidia entstehen. Ihr Cytoplasma enthält grobe Körnchen, wahrscheinlich Mitochondrien.

Hier sei noch erwähnt, daß einige Autoren (Oberling [7], Harvey und Burr [5]) die Leptomeningen als zum Teil ektodermale Gebilde betrachten, indem sie „auf Grund entwicklungsgeschichtlicher, pathologischer und experimenteller Studien" einen Teil der Meningoblasten von indifferenten Wanderzellen der Ganglienleiste ableiten, die ihren Sitz an der Dorsalfläche des Medullarrohres hat. (Bailey und Cushing [1]).

Bailey und Cushing können nun tatsächlich in den Tumoren der Gliomgruppe die verschiedenen Entwicklungsstadien der sämtlichen oben beschriebenen Zelltypen nachweisen, die freilich oft pathologische Veränderungen zeigen. In ihrer Klassifikation der Gliome unterscheiden die beiden Autoren 15 nach Reifegraden geordnete Tumoren, deren jeder nach der Zellform benannt ist, die am Geschwulstaufbau den stärksten Anteil hat:

1. Medullo-epithelioma
2. Medulloblastoma
3. Pineoblastoma
4. Pinealoma
5. Ependymoblastoma
6. Ependymoma
7. Neuro-epithelioma
8. Glioblastoma multiforme
9. Spongioblastoma
10. Astroblastoma
11. Astrocytoma
    a) protoplasmaticum
    b) fibrillare
12. Oligodendroglioma
13. Neuroblastoma
14. Ganglioneuroma
15. Papilloma chorioideale.

Von diesen Tumoren sollen jedoch hier nur die am häufigsten vorkommenden ausführlicher behandelt werden.

Das Medulloblastom ist eine zellreiche und daher weiche Geschwulst mit zahlreichen Mitosen. Neben den in überwiegender Mehrzahl vorhandenen Medulloblasten finden sich Spongioblasten und Neuroblasten in wechselnder Anzahl. Je nach der zelligen Zusammensetzung spricht man daher von einem Medulloblastoma gliomatosum oder neuromatosum oder glio-neuromatosum. Besondere sturkturelle Anordnung der zelligen Elemente ist im allgemeinen nicht festzustellen, doch kommen ganz selten auch Pseudorosetten und pseudo-adenomatöse Bilder zur Beobachtung. Nach Wohlwill (12) sind Nervenfasern im Tumor aufzufassen als:

1. stehen gebliebene präexistente
2. vom Rand her regenerierte
3. von Geschwulstelementen (Neuroblasten) neugebildete.

Ähnliches gilt von den Gliafasern.

Der bindegewebige Anteil der Geschwulst beschränkt sich auf die engere Umgebung der zahlreichen Gefäße. Das Medulloblastom ist ein ganz unreifer und infolgedessen durchaus maligner, rasch wachsender Tumor des Kindesalters, der nach Cushing (3) in weitaus den meisten Fällen in der zweiten Hälfte des ersten Jahrzehnts in Erscheinung tritt und bei Knaben etwa dreimal so häufig ist wie bei Mädchen, ein Verhältnis, das dem beim Glioblastoma multiforme des Erwachsenen errechneten auffallend entspricht. Die Geschwulst geht — mit ganz wenigen Ausnahmen — vom Dach des vierten Ventrikels aus und infiltriert von hier aus in kleinerem oder größerem Umfang auch den Kleinhirnwurm und die Kleinhirnhemisphären.

Die Medulloblasten neigen dazu, durch Implantation auf die Subarachnoidalräume des Gehirns und Rückenmarkes überzugreifen. Dabei geht allerdings ihre ursprüngliche zellige Zusammensetzung verloren; die sekundäre Geschwulst enthält nur noch ganz undifferenzierte Elemente, dagegen gar keine Spongioblasten mehr.

Diese diffusen, gewöhnlich als „Sarkomatose der Meningen" beschriebenen Wucherungen sind zwar meistens medullären Ursprungs (Straßner [11]), können aber zweifellos auch von den Leptomeningen selbst ausgehen. Bereits 1924 ist ein Fall eines derartigen primären Meningealtumors durch Schmincke veröffentlicht worden (10). Die bereits erwähnte Auffassung der Leptomeningen als Abkömmlinge ektodermaler Elemente spräche für die nahe Verwandtschaft der diffusen primären Meningealgeschwülste mit solchen medullärer Herkunft.

Die Krankengeschichten der einzelnen Fälle von medianem Medulloblastom des Kleinhirns schildern immer wieder dasselbe charakteristische Krankheitsbild: Ein bis dahin ganz gesundes Kind wird plötzlich von Kopfschmerzen oder unangenehmen Sensationen im Hinterhaupt und Attacken morgendlichen Erbrechens befallen. Seine Leistungen in der Schule gehen merklich zurück, es wird gleichgültig und unaufmerksam. Die Bewegungen sind auffallend ungeschickt, der Gang unbeholfen und unsicher. Vielleicht nimmt die Mutter auch bereits eine ungewöhnlich rasche Vergrößerung des Kopfes wahr, oder das Kind beginnt auf einem Auge zu schielen. Während der Hausarzt bisher an eine Magen-Darmstörung gedacht hat, untersucht er nun den Augenhintergrund und stellt Stauungspapille fest. In diesem Stadium, etwa drei bis vier Monate nach Krankheitsbeginn, wird gewöhnlich die Klinik aufgesucht, wenn nicht, so werden die Symptome allmählich stärker. Gehen ohne Unterstützung wird unmöglich, das Erbrechen heftiger, und das Kind nimmt ständig an Gewicht ab. Die Muskeln werden atonisch, zuweilen macht sich eine leichte Fazialislähmung bemerkbar, das Schielen kann doppelseitig werden. Schließlich treten Ohnmachtsanfälle auf mit Extensorenstarre, die durch Lagewechsel ausge-

löst werden kann, der Patient wird bettlägerig. Bei Beteiligung der Meningen und des Rückenmarkes treten natürlich auch meningeale und spinale Symptome in Erscheinung. Erfolgt kein Eingriff, so tritt nach kurzer Zeit der Tod ein.

Das Glioblastoma multiforme ist nicht nur der häufigste, sondern auch einer der bösartigsten aller Hirntumoren und bevorzugt die mittleren Lebensjahre, besonders das fünfte Jahrzehnt. Die äußerst schnell wachsende Neubildung setzt sich in der Hauptsache aus Penfields Wanderspongioblasten zusammen, sehr jungen Zellen, die große Unterschiede an Größe und Gestalt und zahlreiche pathologische Mitosen, aber keine charakteristischen Anordnungen aufweisen. Die Geschwulst neigt zu degenerativen Veränderungen, die zusammen mit den sich anschließenden Reparationen die Vielgestaltigkeit des Geschwulstbildes ausmachen. Typisch sind die Gefäßveränderungen, die Wucherungen der Adventitia, vor allem jedoch die Verdickungen der Intima, die infolge Lumenverschlusses zu Nekrosen der Umgebung führen. Die durch Wandveränderungen, besonders hyaline Degeneration, brüchigen Gefäße zerreißen leicht, und so kommt es zu ausgedehnten Blutungen. Meist finden sich multiple Tumoren im Hemisphärenmark.

Das Astroblastom ist eine ziemlich seltene, relativ langsam wachsende Geschwulst von lockerem Bau. Es kommt bei Kindern im Kleinhirn, bei Erwachsenen in den Großhirnhemisphären vor. Die meisten Zellen sind mit den langen Fortsätzen um die Blutgefäße und bindegewebigen Septa angeordnet und haben oft zwei oder drei Kerne.

Das Astrocytom, der reifste Tumor der Gliomgruppe, zeigt auch die geringste Wachstumsgeschwindigkeit. Es ist eine gefäßarme Neubildung, die zu zystischer Veränderung neigt und etwa dieselbe Lokalisation aufweist wie das Astroblastom.

Der protoplasmatische Typus des Astrocytoms ist eine weiche, häufig von Nervenfasern durchzogene Geschwulst. Das fibrilläre Astrocytom stellt ein Netzwerk von Neurogliafibrillen mit weit zerstreuten Zellen dar und ist ziemlich hart. Es ist das gutartigste aller Gliome, enthält nur seltene amitotische Teilungen und gar keine Mitosen. Bailey und Cushing haben einigemale (gelegentlich Wiederholungsoperationen) beobachtet, daß sich protoplasmatische Astrocytome in Glioblastoma multiforme verwandeln können.

Im Anschluß an die hier wiedergegebene Synopsis der augenblicklichen Anschauungen über die Hirngeschwülste möchte ich im folgenden einen besonderen Fall der Entwicklung eines diffusen meningealen Glioms zur Darstellung bringen. Seine Bekanntgabe rechtfertigt sich im Hinblick auf die Seltenheit derartiger Beobachtungen, auch deswegen, weil damit zugleich eine Richtigstellung in der Literatur vorhandener Angaben über primäre Sarkome der weichen Hirnhäute erfolgt. Wie die Dinge heutzutage liegen, handelt es sich hier doch wohl zum überwiegenden Teil aller Fälle um Fehlbeobachtungen und Verkennungen der wahren Natur der diffus infiltrierend wachsenden meningealen Geschwülste, die nicht solche mesenchymatischer, sondern

epithelial-gliomatöser Herkunft sind. Die Krankengeschichte des Falles, die ich der Güte des Vorstandes der Heidelberger Nervenklinik, Herrn Prof. v. Weizsäcker, verdanke, ist die folgende:

Die Krankheit begann im Februar 1932 damit, daß die vierzigjährige Frau abends stets ungewöhnlich früh schläfrig wurde. Nicht lange danach traten in der Scheitelgegend und am Hinterhaupt Schmerzen auf, die nach den Schultern ausstrahlten und anfangs immer wieder aufhörten, die Patientin aber während der letzten sechs bis sieben Wochen vor Aufnahme in die Klinik nicht mehr verließen. Um dieselbe Zeit setzten zunehmende rechtsseitige Gehörverschlechterung, bald darauf auch Abnahme des Sehvermögens beider Augen und Schwindel ein.

Die klinische Untersuchung des Nervensystems der sonst ganz gesunden Frau führte zu folgendem Ergebnis:

An den Augen waren beim Blick nach den Seiten Schmerzen infolge Abducensschwäche, feinschlägiger Nystagmus beim Blick nach rechts und beiderseits starke Stauungspapille festzustellen.

Der Ohrenarzt fand neben linksseitiger Mittelohrschwerhörigkeit hochgradige Herabsetzung des Hörvermögens des rechten Ohres, sowie rotatorische Erregbarkeit und kalorische Unerregbarkeit des rechten und linken Vestibularis.

Die Hirnnerven wiesen außer dem rechten Nervus acusticus und einer geringen Hypästhesie im Gebiet des rechten oberen Trigeminusastes keine Störungen auf.

Auch die Reflexe zeigten — mit Ausnahme einer Abschwächung des Patellarsehnenreflexes, sowie beiderseits deutlichen Strümpellschen und angedeuteten Babinskischen Phänomens — keine Besonderheiten.

Die Sensibilität ließ außer dem Befund im Trigeminusgebiet vielleicht im linken Unterschenkel etwas zu wünschen übrig.

Die Motilität war in Ordnung, auch koordinierte Bewegungen wurden gut ausgeführt. Der Gang war nicht auffallend geändert, das Rombergsche Phänomen aber stark ausgeprägt.

Die Röntgenaufnahme des Kopfes ergab keinen pathologischen Befund.

Während des Aufenthaltes in der Nervenklinik verschlechterte sich der Zustand der Patientin zusehends. Es stellte sich Doppelsehen ein infolge rechtsseitiger Abducensparese, die aber schon bald doppelseitig wurde. Dazu kam dann noch ein Nachlassen der Oculomotoriusfunktion, bis schließlich die Beweglichkeit der Augen nach allen Richtungen hin eingeschränkt war und überhaupt keine Convergenzbewegung mehr stattfand. Die Schmerzen im Hinterkopf traten täglich in immer heftiger werdenden Hirndruckanfällen auf. Eines Abends konnten sogar Jacksonkrämpfe in der linken Gesichtshälfte beobachtet werden. Allmählich bildete sich geringe Nackensteifigkeit mit einer Andeutung des Kernigschen Symptoms aus.

Im Liquor zweier an aufeinanderfolgenden Tagen ausgeführten Ventrikelpunktionen wurden einmal $\frac{40}{3}$ das zweitemal

$\frac{30}{3}$ Zellen (meist Leukocyten) gezählt. Außerdem waren positiver Ausfall der Reaktionen nach Nonne-Appelt und Esbach sowie der Siliquid-Reaktion zu vermerken. Goldsol- und Mastixreaktion ergaben pathologische Kurven.

Schließlich waren außer dem Bauchdeckenreflex überhaupt keine normalen Reflexe mehr auslösbar.

Am 21. VI. 1932 wurde in der Chirurgischen Klinik eine Schädel-Trepanation über dem Kleinhirn in Lokalanästhesie vorgenommen, es konnte aber kein Tumor festgestellt werden. Wegen profuser Blutung aus dem Nebenast der Arteria vertebralis wurde die Operation unterbrochen. Die Patientin war während und nach der Operation äußerst unruhig.

Während die Abducensparese langsam aber stetig zurückging, wurde die Kranke mehr und mehr kachektisch und starb am 27. VII. 1932 an einer Unterlappenpneumonie.

Sektionsbericht:

Die Obduktion ergibt katarrhalisch-eitrige Bronchitis beider Lungen nebst Bronchopneumonie des rechten Unterlappens mit pfirsichgroßer Gangraenhöhle und fibrinöser Begleitpleuritis; ferner sind eine Struma nodosa colloides, Myomatosis uteri, indurative Pankreatitis sowie Fettinfiltration der Leber und schließlich Fettgewebsnekrose der ganzen Bauchhöhle festzustellen.

Die Kopfsektion zeigt den kinderhandtellergroßen Trepanationsdefekt in der Hinterhauptschuppe völlig reizlos. Bei der makroskopischen Besichtigung der Kopfhöhle fällt an der Dura-Innenfläche außer feinen, strangförmigen Adhäsionen zwischen Kleinhirnunterfläche und Dura-Auskleidung der Schädelbasis nichts Besonderes auf. Es sind mäßige Abschmelzung der Processus clinoidei und dorsoventrale Abplattung der Hypophyse vorhanden. Beide Mittelohren sind trocken, das Dach der Keilbeinhöhle ist fast papierdünn. Die Leptomeninx der Hirnbasis erweist sich als verdickt, milchig weiß und stellenweise mit kleinfleckiger, rostbrauner Pigmentierung versehen. Am Kleinhirn ist äußerlich nichts Pathologisches zu erkennen, keine Spur von einem Kleinhirnbrückenwinkeltumor. Die Sektion des Hirns nach Härtung in Formol fördert nirgends eine Geschwulst zutage. Das Ependym der erweiterten Hirnhöhlen ist im Bereich der Seitenventrikel und des vierten Ventrikels wärzchenförmig verdickt und trägt im Hinterhorn des linken Seitenventrikels anscheinend einen fibrinös-eitrigen Belag. Die Substantia nigra erscheint nur schwach pigmentiert, der Aquaeductus Sylvii durch Fibrin verschlossen.

Die mikroskopische Untersuchung wurde zunächst probatorisch rein zur Klarstellung der Verhältnisse der verdickten Hirnhäute der Hirnbasis sowie der fibrinös-eitrigen Auflagerungen auf der Ependym-Auskleidung des Hinterhorns des linken Seitenventrikels vorgenommen. Sie ergab den besonderen Befund eines Glioms. Damit war die Eigenart des Falles gekennzeichnet und daraufhin erfolgte erst seine genaue Durchuntersuchung. Dieselbe wurde an einer großen Anzahl an den verschiedensten

Stellen herausgeschnittener Stücke vorgenommen und ergab den folgenden Befund:

Verdickte Meninx der Hirnbasis; der Subarachnoidalraum ist erweitert und erfüllt mit Geschwulstgewebe (Abb. I). Das gleiche ergab die Untersuchung des Subarachnoidalraumes der Kleinhirnoberfläche wie -unterfläche (Abb. II). Auch erwiesen sich die wie fibrinös-eitrig aussehenden Auflagerungen auf dem Ependym des Hinterhorns des linken Seitenventrikels als durch Geschwulstmassen bedingt. Dabei war hier eine dicke Geschwulsttapete zur Entwicklung gekommen; die inneren Teile derselben waren weitgehend nekrotisch (Abb. III). Die feinere Anatomie der Geschwulst war an den einzelnen Stellen verschieden; das gab den Bildern ein eigenartiges Gepräge und zugleich ihre charakteristische Signatur. An verschiedenen Stellen der Schnitte der Großhirn- wie Kleinhirnbasis zeigte sich ein Aufbau aus kleineren und größeren Rundzellen: Die Kerne der Zellen ebenfalls im wesentlichen rundlich, das Chromatin fein-punktförmig und annähernd gleichmäßig über die gesamte Kernsubstanz angeordnet, das Plasma vielfach fein granuliert, wabig, teilweise deutlich großtropfig umgewandelt, zwischen den Zellen nur vereinzelte Fibrillen. Es war das Bild eines zellreichen, ganz jugendlich-indifferenten gliösen Tumors vom Charakter eines noch unausdifferenzierten Medulloblastoms (Abb. IV), in dem eine Weiterentwicklung nach der Seite des faserbildenden gliösen Elementes nur hier und da ganz vereinzelt stattgehabt hatte. Solche indifferenten Geschwulstpartien ließen sich auch an verschiedenen Stellen der die Auskleidung des Hinterhorns des Seitenventrikels vollziehenden Geschwulstauflagerungen feststellen. Abb. V zeigt die hier gefundenen Verhältnisse. Man sieht hier unter dem Ependym — der Ependymzellbelag ist größtenteils abgehoben, die subependymäre Glia ist nur als feines, dünnes Band zu erkennen (bei a) — zellreiches, vorwiegend rundzelliges Geschwulstgewebe ohne Faserbildung. Die Geschwulst hat hier anscheinend durch mechanische Blockierung der Lymphabflußbahnen zu besonderen Wucherungen des subependymären gliösen Gewebes in Form einer granulären Ependymitis geführt (bei b). Man sieht ein feines, polypöses aus Faserglia gebildetes Wärzchen mit zentralem Gefäß in der für die Veränderungen charakteristischen Konfiguration. Neben den zellreichen Geschwulstpartien fand sich der typische Befund eines faserbildenden Glioms (Astrocytoma fibrillare). Die Geschwulstzellen waren hier größer, zeigten vielfach verästelte Protoplasmaleiber mit Fortsätzen, die sich weit verzweigten (Abb. VI).

Zwischen den Zellen fanden sich reichlich Gliafibrillen. Die Befunde konnten gleichsinnig im Subarachnoidalraum des Groß- wie Kleinhirns, auch in der Wandung des linken Seitenventrikels in der dort befindlichen Geschwulstauflagerung erhoben werden. Mitunter waren die Verhältnisse so, daß das faserreiche Geschwulstgewebe überwiegend Fasern und weniger Zellen aufwies (Abb. VII). Der Wechsel der einzelnen Geschwulstformationen fand sich auch bei den in den subependymären Gefäßen zur Entwicklung gekommenen Geschwulstinfiltrationen. Abb. VIII zeigt hier um zwei subependymär gelagerte Gefäße im

wesentlichen zellreiches Gliomgewebe ohne Faserbildung, Abb. IX solches mit reichlicherer Faserbildung.

Neben faserbildendem Gliomgewebe fand sich solches vom Charakter des ganglioneuromatösen Geschwulstgewebes. Auch dieses war sowohl im Subarachnoidalraum des Groß- wie Kleinhirns entwickelt, und gerade der Wechsel des faser- wie ganglienzellhaltigen Blastems gab den Bildern den besonderen Reiz und die eigenartige, zugleich diagnostisch bestimmende Note (Abb. X). Nach Lage des Befundes handelt es sich um ein Medulloblastoma gliomatosum wie neuromatosum, in dem die undifferenzierten Medulloblasten, die als Abkömmlinge der indifferenten Nervenzellen Schapers bivalente Potenzen besitzen, diese in den einzelnen Geschwulstpartien in verschiedenem Grad der Entwicklung realisiert hatten. Mitunter war die Durchsetzung des fibrillären Astrocytomgewebes sowie des Gewebes, das sich als solches eines unausgereiften Ganglioneuroms ansprechen ließ, eine äußerst innige. Das zeigt besonders schön Abb. X. Weitere Ausführungen dürften sich erübrigen. Die Abbildungen bieten für das Gesagte den hinreichenden Beleg. Auf den bisher in der Literatur zuerst beschriebenen Fall von differenziertem meningealem Gliom von Schmincke möchte ich am Schluß noch hinweisen. Die Verhältnisse des Falles waren insofern besondere, als hier im wesentlichen eine Weiterentwicklung nach der Seite des fibrillären Astrocytoms festgestellt werden konnte, und die Geschwulst sich vorwiegend subpial ausgebreitet hatte, also gewissermaßen Verhältnisse imitiert hatte, wie sie der äußeren Körnerschichte des embryonalen Kleinhirns entsprechen. Hier lagen die Beziehungen zwischen Geschwulstentwicklung und entwicklungsgeschichtlicher Störung greifbar und in der besonderen Tendenz der Geschwulst, fetale Wachstumsverhältnisse zu imitieren, über allen Zweifel kenntlich. Die indifferenten Zellen Schapers bilden ja die Matrix des gangliösen Elementes des Kleinhirns im allgemeinen, somit auch der äußeren Körnerschicht. Neuere Fälle stammen von Harbitz (4) und Bergstrand (2), auf die ich hier nur kurz verweisen möchte. Aber in keiner der bisher beschriebenen Geschwülste trat eben die bivalente Potenz der indifferenten Medulloblasten so schön in die Erscheinung, wie in dem oben beschriebenen und durch die Bilder demonstrierten Fall. Formalgenetisch führen wir die Geschwulst also auf einen in die Meningen verschleppten Gewebsteil indifferenter Medulloblasten, das sind indifferente Zellen Schapers, zurück.

Zusammenfassung: In der Arbeit ist einer der seltenen Fälle von diffuser meningealer Gliombildung beschrieben, der sich histologisch als typisches Medulloblastom mit bivalenter Differenzierungspotenz der Geschwulstzellen nach der Seite des faserbildenden wie ganglienzellenentwickelnden — fibrillär-gliomatösen wie neuromatösen — Medulloblastoms erwies. Die moderne Auffassung der Hirngeschwülste ist einleitend besprochen.

Am Schlusse meiner Ausführungen ist es mir eine angenehme Pflicht, meinem hochverehrten Lehrer, Herrn Professor Dr. Schmincke, sowohl für die gütige Ueberlassung des Themas, als auch für die Unterstützung während der Arbeit, meinen aufrichtigen Dank auszusprechen.

Schrifttum.

1. Bailey, P., und Cushing, H.: Gewebsverschiedenheit der Hirngliome und ihre Bedeutung für die Prognose. (Verlag Gustav Fischer, Jena.).
2. Bergstrand, H.: Ueber das sogenannte Astrocytom im Kleinhirn. Virchows Archiv, Bd. 287, Heft 2, 1932.
3. Cushing, H.: Experiences with the cerebellar Medulloblastomas. A critical review. Acta pathologica et microbiologica Scandinavica, Bd. VII, Heft 1—2, 1930.
4. Harbitz, F.: Ueber das gleichzeitige Auftreten multipler Neurofibrome und Gliome. Acta pathologica et microbiologica Scandinavica, Bd. IX, Heft 4, 1932.
5 Harvey, S. C., and Burr, H. S.: The development of the meninges. Proceedings of The American Neurological Assn., May 5, 1925.
6. His, W.: Die Neuroblasten und deren Entstehung im embryonalen Mark. Archiv f. Anatomie u. Entwicklungsgeschichte, Jg. 1889, S. 249—295.
7. Oberling, Ch.: Les tumeurs des Méninges. Bull. de l'assoc. française pour l'étude du cancer, 1922, XI, S. 366.

   La gliomatose méningo-encéphalique. Bull. et Mem. de la Soc. Anatomique, March 1924.
8 Penfield, W.: A paper on classifikation of brain tumours and its practical application. Brit. med. J. Nr. 3660, S. 337—342. (1931).
9. Schaper, A.: Die frühesten Differenzierungsvorgänge im Zentralnervensystem. Archiv f. Entwicklungsmechanik 1897, V, S. 81—130.
10. Schmincke, A.: Zur Kenntnis der diffusen meningealen Gliome des Kleinhirns. Zeitschr. f. d. ges. Neurol. u. Psych. Bd. 93, H. 1/2. (1924).
11. Straßner, H.: Ueber die diffusen Geschwülste der weichen Hirn- und Rückenmarkshäute mit besonderer Berücksichtigung der extramedullären Gliomatose. Dtsch. Zeitschr. f. Nervenheilkunde, Bd. 37.
12. Wohlwill, Fr.: Zur pathologischen Anatomie der malignen medianen Kleinhirntumoren (Medulloblastome). Zeitschr. f. d. ges. Neur. und Psych. Bd. 128, S. 587, 1930.



Abb. 1. Subarachnoidealraum der Hirnbasis ausgedehnt und mit Geschwulstgewebe angefüllt.

Erklärung siehe Text.

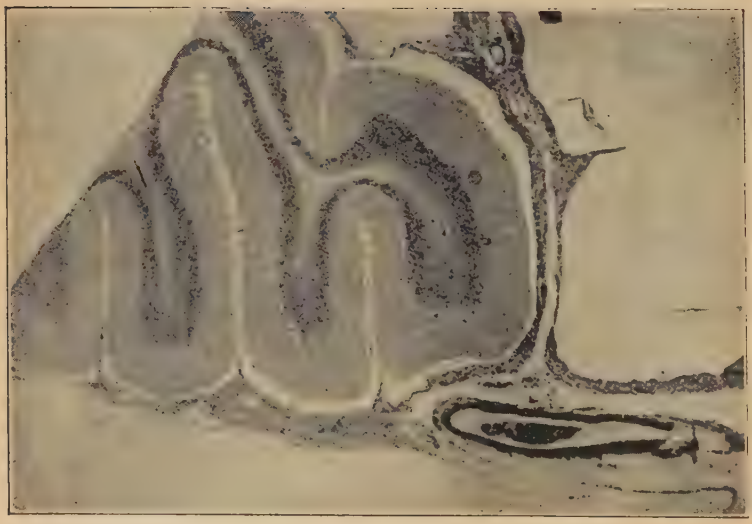

Abb. 2. Subarachnoidealraum der Kleinhirnunterfläche mit Geschwulstmassen angefüllt.

Erklärung siehe Text.

Abb. 3. Schnitt aus der Wandung des Hinterhorns des linken Seitenventrikels. Innen nekrotische Geschwulst-„Tapete“ Erklärung siehe Text.

Abb. 4. Geschwulstpartie aus der Unterfläche des Kleinhirns. Indifferente, gliöse zellreiche Geschwulst vom Charakter des ganz undifferenzierten „Medulloblastoms“. Erklärung siehe Text.

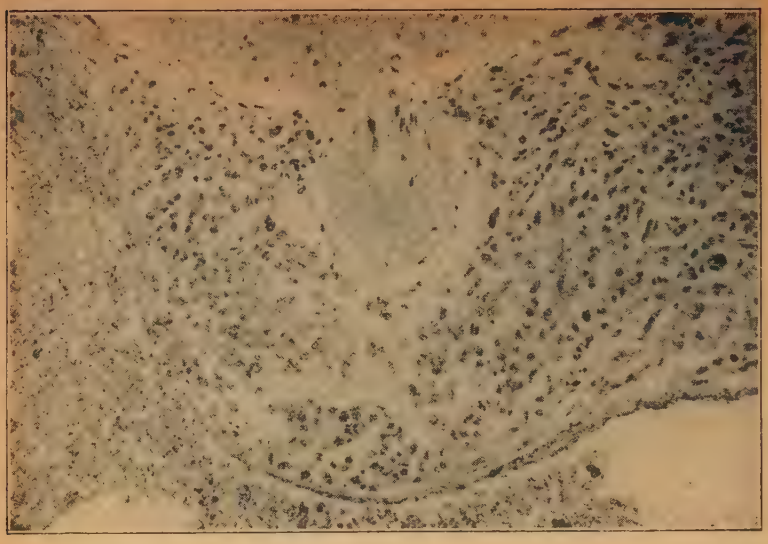

Abb. 5. Schnitt aus der Wandung des Hinterhorns des linken Seitenventrikels. b. Ependymitis granularis mit Geschwulstauflagerung.
Erklärung siehe Text.

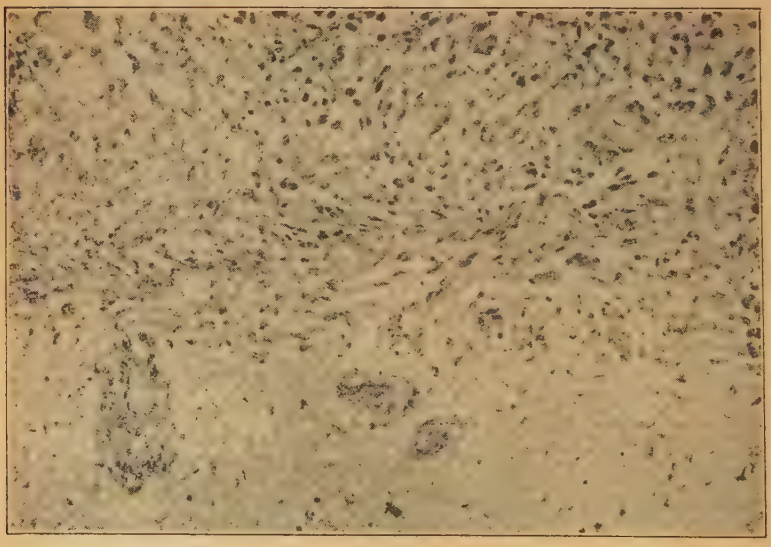

Abb. 6. Schnitt aus der Auflagerung aus dem linken Seitenventrikel. Entwicklung der Geschwulst nach der Seite des fibrillären Astrocytoms.
Erklärung siehe Text.



Abb. 7. Schnitt aus der Wandung des linken Seitenventrikels. Aeußerst faserreiches Gliomgewebe.

Erklärung siehe Text.

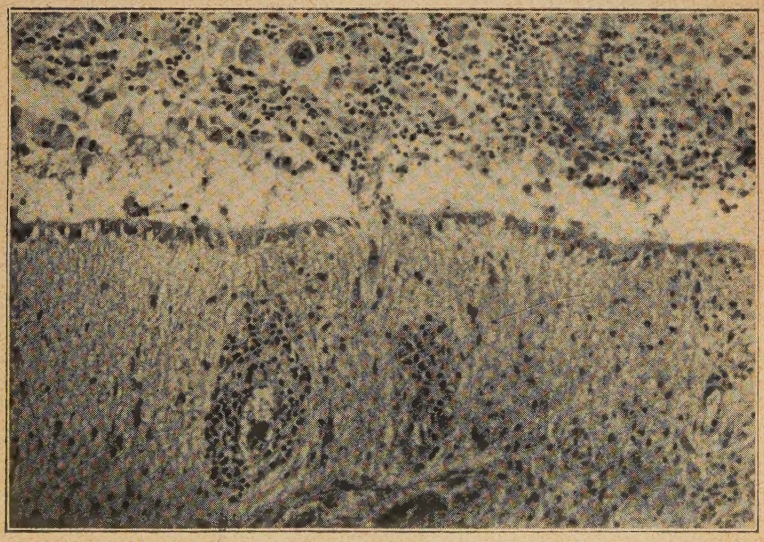

Abb. 8. Subependymäre Gefäße mit zellreichem Gliomgewebe bei a.

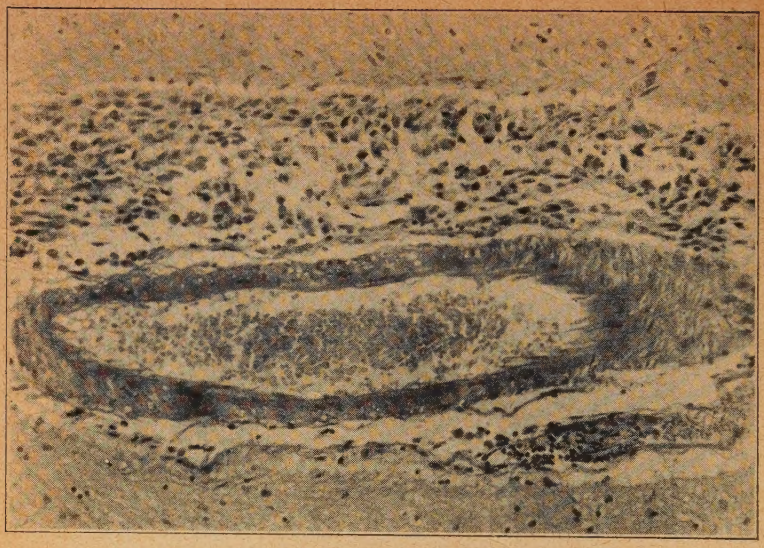

Abb. 9. Gefäß mit perivasculär gelegenem faserbildendem Gliomgewebe. Erklärung siehe Text.

Abb. 10. Geschwulstgewebe vom Charakter des Medulloblastoma neuromatosum. Erklärung siehe Text.
Man beachte die große gangliöse Zelle links oben neben dem Gefäß, links auch faserbildendes Geschwulstgewebe.

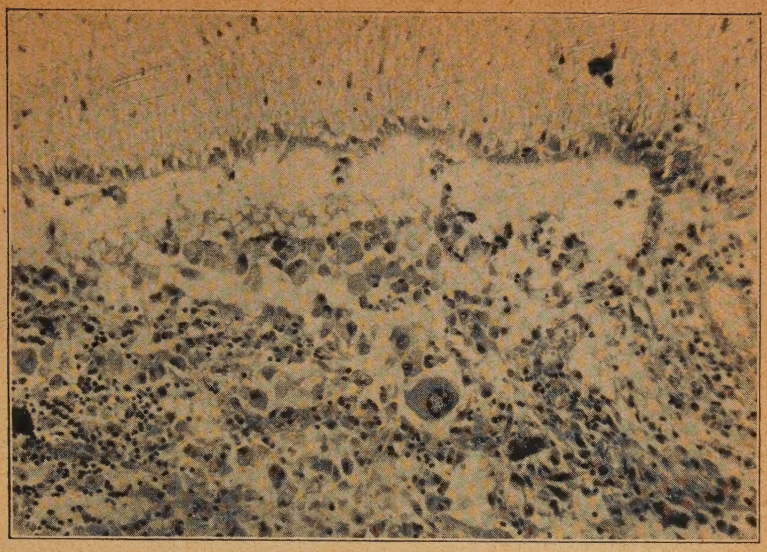

Abb. 11. Gewebe vom Charakter des Medulloblastoma neuromatosum.

Lebenslauf.

Als Tochter des Fortbildungsschulhauptlehrers August Anzlinger wurde ich am 23. September 1908 zu Mannheim geboren.

Nach dem Besuch der Bürgerschule von 1915 bis 1918 trat ich in die Höhere Mädchenschule und später im Jahre 1922 in das Mädchenrealgymnasium der Mannheimer Liselotteschule ein, wo ich im Jahre 1928 die Reifeprüfung bestand. Hierauf widmete ich mich dem Studium der Medizin an der Universität Heidelberg, wo ich im S.-S. 1930 die ärztliche Vorprüfung ablegte. Im 6. Semester studierte ich in Innsbruck und in den folgenden Semestern wieder in Heidelberg. Hier bestand ich im W.-S. 1933 die medizinische Staatsprüfung.